ISSN 2078-5631
Издается с 2002 года. Включен в Перечень ВАК

Серии научно-практических рецензируемых журналов

Медицинский алфавит

№22/2023

Современная ФУНКЦИОНАЛЬНАЯ ДИАГНОСТИКА (3)

РАСФД

Modern Functional DIAGNOSTICS

MEDICAL ALPHABET
Russian Professional Medical Journal

www.medalfavit.ru
www.med-alphabet.com

Медицинский алфавит

№ 22/2023

Серии журналов для специалистов

Научно-практический
медицинский рецензируемый журнал
Основан в 2002 году

Серия **«Современная функциональная диагностика» (3)**

МА № 22 (551)

Научный сайт журнала
www.med-alphabet.com
Медицинский портал издательства
www.medalfavit.ru
Издательство медицинской литературы
ООО «Альфмед»
+7 (495) 616–48–00
medalfavit@mail.ru
Россия, 129515, Москва, а/я 94
Учредитель и главный редактор издательства
Татьяна Владимировна Синицка
Адрес редакции
Москва, ул. Академика Королева, 13, стр. 1, оф. 720
Главный редактор журнала
Сергей Сергеевич Петриков, д.м.н., проф., член-корр. РАН, директор ГБУЗ «НИИ СП им. Н.В. Склифосовского ДЗМ»
Руководитель проекта «Современная функциональная диагностика»
Sfd.ma@list.ru
Технический редактор
Александр Сергеевич Савельев
Руководитель отдела продвижения, распространения и выставочной деятельности
Борис Борисович Будович
medalfavit_pr@mail.ru
Журнал включен в Перечень ВАК.
Публикуемые материалы могут не отражать точку зрения редакции.

Исключительные (имущественные) права с момента получения материалов принадлежат редакции журнала «Медицинский алфавит».
Любое воспроизведение материалов и иллюстраций допускается с письменного разрешения издателя и указанием ссылки на журнал.
Редакция не несет ответственности за содержание рекламных материалов.

К публикации принимаются статьи, подготовленные в соответствии с правилами редакции.
За точность сведений об авторах, правильность цитат и библиографических данных ответственность несут авторы.
В научной электронной библиотеке *elibrary.ru* доступны полные тексты статей.
Каждой статье присвоен идентификатор цифрового объекта DOI.
Журнал зарегистрирован Министерством РФ по делам печати, телерадиовещания и средств массовых коммуникаций.
Свидетельство о регистрации средства массовой информации ПИ № 77–11514 от 04.01.2002.
Подписка: на портале www.medalfavit.ru, podpiska.ma@mail.ru, «Почта России», «Урал-Пресс» индекс 014517.
Периодичность: 35 номеров в год.
Подписано в печать 29.09.2023.
Формат А4. Цена договорная.

© Медицинский алфавит, 2023

Содержание

7 **Обновленные отечественные рекомендации по спирометрии. Часть 1. Правила проведения исследования и критерии его качества**
М. Ю. Каменева, Л. Д. Кирюхина, П. В. Стручков

20 **Когерентный анализ в электроэнцефалографии. Опыт применение когерентного анализа в оценке расстройств ментальных функций человека в практической электроэнцефалографии. (Лекция третья)**
Л. Б. Иванов, А. В. Будкевич

29 **Методология электромиографии параспинальных мышц на поясничном уровне. Лекция**
Е. Г. Селиверстова, М. В. Синкин, А. Ю. Кордонский, А. А. Гринь

36 **Электрокардиограмма на вдохе: физиологические механизмы и диагностические возможности пробы**
В. С. Баркан, Д. В. Дроздов, Г. Д. Резвецов

44 **Ультразвуковая диагностика гипертрофии миокарда левого желудочка: еще раз об индексации массы миокарда**
С. Н. Богомолов, В. Н. Солнцев, А. Н. Куликов, А. Н. Кучмин

50 **Систолическая функция левого и правого желудочков и показатели деформации миокарда у лиц молодого возраста с метаболическим синдромом**
С. Ю. Бартош-Зеленая, В. В. Степанова, Н. Е. Павлова, О. П. Мамаева, С. Г. Щербак

56 **Возможности медицинского тепловидения в обследовании и лечении пациентов с ожогами**
М. Г. Воловик, И. М. Долгов, Ю. В. Карамышев, Ю. А. Лошенко, В. С. Коскин

63 **А. Ф. Самойлов: от синапса к системной организации функций**
М. А. Подольская, Ю. Э. Терегулов

Журнал «Медицинский алфавит» включен в перечень научных рецензируемых изданий, рекомендуемых Высшей аттестационной комиссией Минобрнауки России для опубликования основных научных результатов диссертаций на соискание ученых степеней кандидата и доктора наук (II квартиль) по специальностям:

3.1.4 Акушерство и гинекология (медицинские науки);
3.1.6 Онкология, лучевая терапия (медицинские науки);
3.1.7 Хирургия (медицинские науки);
3.1.9 Стоматология (медицинские науки);
3.1.18 Внутренние болезни (медицинские науки);
3.1.20 Кардиология (медицинские науки);
3.1.23 Дерматовенерология (медицинские науки);
3.1.24 Неврология (медицинские науки);
3.1.27 Ревматология (медицинские науки);
3.1.29 Пульмонология (медицинские науки);
3.2.1 Гигиена (медицинские науки);
3.2.2 Эпидемиология (медицинские науки);
3.3.8 Клиническая лабораторная диагностика (медицинские науки);
3.1.2 Челюстно-лицевая хирургия (медицинские науки);
3.1.17 Психиатрия и наркология (медицинские науки);
3.1.19 Эндокринология (медицинские науки);
3.1.21 Педиатрия (медицинские науки);
3.1.22 Инфекционные болезни (медицинские науки);
3.1.25 Лучевая диагностика (медицинские науки);
3.1.30 Гастроэнтерология и диетология (медицинские науки);
3.1.33 Восстановительная медицина, спортивная медицина, лечебная физкультура, курортология и физиотерапия (медицинские науки).

В связи с продвижением контента журнала в международном научном сообществе и расширением его индексирования в наукометрических базах данных Scopus, Research4Life, WorldCat, Crossref и т.п., просим оформлять ссылки для цитирования строго по образцу.

Образец для цитирования: Остроумова О. Д., Аляутдинова И. А., Остроумова Т. М., Ебзеева Е. Ю., Павлеева Е. Е. Выбор оптимальной стратегии церебропротекции у полиморбидного пациента, перенесшего инсульт. Медицинский алфавит. 2020; (2):15–19. https://doi.org/10.33667/2078-5631-2020-2-15–19

ВНИМАНИЮ АВТОРОВ

Medical Alphabet №22/2023

Russian Professional Medical Journal
[Meditsinskiy alfavit (Rus.)]

Peer-Reviewed Journal for Research and Clinical Medicine
Founded in 2002

Series of journals for specialists
'Morden Functional Diagnostics' (3)
MA № 22 (551)

Journal's Website
www.med-alphabet.com
Publishing House's Website
www.medalfavit.ru
Founder and Editor-in-Chief
Tatyana Sinitska
Alfmed Publishing
+7 (495) 616–48–00, +7 (495) 116–17–70
medalfavit@mail.ru
Box 94, Moscow, 129515, Russia
Editorial Office
Office 720, Bldg. 1, 13 Academician Korolev Str., Moscow, Russia
Editor-in-Chief
Sergey S. Petricov,
Corr. Member of RAS, Dr. of Sci. (Med.), Prof.
"Morden Functional Diagnostics"
Project Manager
Sfd.ma@list.ru
Technical Editor
Alexander Savelyev
Promotion and Distribution
Boris Budovich
medalfavit_pr@mail.ru

The Medical Alphabet is included into the list of scientific peer-reviewed periodicals recommended by the Higher Attestation Commission of the Ministry of Education and Science of Russia for publishing scientific results of dissertations for the degree of Candidate and Doctor of Sciences.

Authors' materials do not necessarily reflect the opinion of the Editorial Office.
All exclusive (property) rights on materials printed belong to the Editorial Office from the time of their receipt. Any reproduction of materials is allowed with a reference to the Medical Alphabet after a written permission of the publisher.
The Editorial Office is not responsible for the content of ads.

Only articles prepared in accordance with the Editorial Office's rules are accepted for publication. Authors are responsible for the accuracy of information, the correctness of citations and bibliographic data.
The full texts of our articles are available at elibrary.ru. DOI is assigned to each article.
Registered at the Federal Service for Supervision of Mass Media, Telecommunications, and Protection of Cultural Heritage. Registration ПИ № 77–11514 of 4.01.2002.
Frequency of publication:
35 issues per year.
Subscription: podpiska.ma@mail.ru
Free price.
Signed for press: 29 September 2023.

© 2023 Medical Alphabet

Contents

7 **Updated national guidelines for spirometry. Part 1. Test rules and quality criterias**
M. Yu. Kameneva, L. D. Kiryukhina, P. V. Struchkov

20 **Coherent analysis in electroencephalography. Experience in the use of coherent analysis in the assessment of disorders of human mental functions in practical electroencephalography. (Lecture three)**
L. B. Ivanov, A. V. Budkevich

29 **Methodology of electromyography of the lumbar paraspinal muscles**
E. G. Seliverstova, M. V. Sinkin, A. Y. Kordonskiy, A. A. Grin

36 **Deep inspiration electrocardiogram test: physiologic mechanisms and diagnostic capabilities**
V. S. Barkan, D. V. Drozdov, G. G. Rezvetsov

44 **Ultrasound diagnostics of left ventricular hypertrophy: once more about the indexation of myocardial mass**
S. N. Bogomolov, V. N. Solntsev, A. N. Kulikov, A. N. Kuchmin

50 **Systolic function of the left and right ventricles and myocardial strain in young adults with metabolic syndrome**
S. Y. Bartosh-Zelenaya, V. V. Stepanova, N. E. Pavlova, O. P. Mamaeva, S. G. Scherbak

56 **Medical thermography as a method to assessment of burn depth and treatment effectiveness in patients with burn injury**
M. G. Volovik, I. M. Dolgov, Y. V. Karamyshev, I. A. Loshenko, V. S. Koskin

63 **А. Ф. Самойлов: от синапса к системной организации функций**
М. А. Подольская, Ю. Э. Терегулов

TO OUR AUTHORS

The Medical Alphabet is included into the list of scientific peer-reviewed periodicals recommended by the Higher Attestation Commission of the Ministry of Education and Science of Russia for publishing scientific results of dissertations for the degree of PhD and Doctor of Sciences (II q) in the following specialties:

- 3.1.4 Obstetrics and Gynecology (Medical sciences);
- 3.1.6 Oncology, radiation therapy (Medical sciences);
- 3.1.7 Dentistry (Medical sciences);
- 3.1.9 Surgery (Medical sciences);
- 3.1.18 Internal medicine (Medical sciences);
- 3.1.20 Cardiology (Medical sciences);
- 3.1.23 Dermatovenereology (Medical sciences);
- 3.1.24 Neurology (Medical sciences);
- 3.1.27 Rheumatology (Medical sciences);
- 3.1.29 Pulmonology (Medical sciences);
- 3.2.1 Hygiene (Medical sciences);
- 3.2.2 Epidemiology (Medical sciences);
- 3.3.8 Clinical Laboratory Diagnostics (Medical sciences);
- 3.1.2 Oral and Maxillofacial Surgery (Medical sciences);
- 3.1.17 Psychiatry and Narcology (Medical sciences);
- 3.1.19 Endocrinology (Medical sciences);
- 3.1.21 Pediatrics (Medical sciences);
- 3.1.22 Infectious Diseases (Medical sciences);
- 3.1.25 Radiation Diagnostics (Medical sciences);
- 3.1.30 Gastroenterology and Dietology (Medical sciences);
- 3.1.33 Rehabilitation Medicine, Sports Medicine, Exercise Therapy, Balneology and Physiotherapy (Medical sciences)

Due to promotion of the journal's content in the international scientific community and indexing it in scientific databases i.e., Scopus, Research4Life, WorldCat, Crossref, etc., we ask authors to provide links for citations according to the sample.

Citation sample: Ostroumova O. D., Alyautdinova I. A., Ostroumova T. M., Ebzeeva E. Yu., Pavleeva E. E. Choosing optimal cerebroprotection strategy for polymorbid stroke patient. Medical alphabet. 2020; (2): 15–19. https://doi.org/10.33667/2078-5631-2020-2-15–19

Главный редактор журнала

Сергей Сергеевич Петриков, д.м.н., проф, член-корр РАН, директор ГБУЗ «НИИ СП им. Н.В. Склифосовского ДЗМ»

Редакционный совет журнала

Акимкин Василий Геннадьевич («Эпидемиология и гигиена»), д.м.н., проф., акад. РАН, директор ФБУН «ЦНИИ эпидемиологии» Роспотребнадзора (Москва)

Артамонова Елена Владимировна («Диагностика и онкотерапия»), д.м.н., проф. НИИ клинической онкологии ФГБУ «НМИЦ онкологии им. Н.Н. Блохина» Минздрава РФ (Москва)

Бабаева Аида Руфатовна («Ревматология»), д.м.н., проф., кафедра факультетской терапии ФГБОУ ВО «Волгоградский государственный медицинский университет» Минздрава РФ (Волгоград)

Балан Вера Ефимовна («Современная гинекология»), д.м.н., проф., вице-президент Российской ассоциации по менопаузе, ГБУЗ МО «Московский областной НИИ акушерства и гинекологии» (Москва)

Барбараш Ольга Леонидовна («Коморбидные состояния»), д.м.н., проф., ФГБНУ «НИИ комплексных проблем сердечно-сосудистых заболеваний» (Кемерово)

Берестень Наталья Федоровна («Современная функциональная диагностика»), д.м.н., проф., кафедра клинической физиологии и функциональной диагностики Академического образовательного центра фундаментальной и трансляционной медицины ФГБОУ ДПО «Российская медицинская академия непрерывного профессионального образования» Минздрава РФ (Москва)

Голубев Валерий Леонидович («Неврология и психиатрия»), д.м.н., проф., кафедра нервных болезней ФППОВ ФГАОУ ВО «Первый Московский государственный медицинский университет им. И.М. Сеченова» Минздрава РФ (Москва)

Евдокимов Евгений Александрович («Неотложная медицина»), д.м.н., проф., ФГБОУ ДПО «Российская медицинская академия непрерывного профессионального образования» Минздрава РФ (Москва)

Круглова Лариса Сергеевна («Дерматология»), д.м.н., проф., ФГБУ ДПО «Центральная государственная медицинская академия» Управления делами Президента РФ (Москва)

Кузнецова Ирина Всеволодовна («Современная гинекология»), д.м.н., проф., кафедра акушерства и гинекологии № 1 лечебного факультета ФГАОУ ВО «Первый Московский государственный медицинский университет им. И.М. Сеченова» Минздрава РФ (Москва)

Кулаков Анатолий Алексеевич («Стоматология»), д.м.н., проф., акад. РАН, отделение клинической и экспериментальной имплантологии ФГБУ НМИЦ «ЦНИИ стоматологии и челюстно-лицевой хирургии» Минздрава РФ (Москва)

Минушкин Олег Николаевич («Практическая гастроэнтерология»), д.м.н., проф., зав. кафедрой терапии и гастроэнтерологии Центральной государственной медицинской академии (ЦГМА) (Москва)

Орлова Наталья Васильевна («Современная поликлиника»), д.м.н., проф., кафедра поликлинической терапии лечебного факультета ФГАОУ ВО «Российский национальный исследовательский медицинский университет им. Н.И. Пирогова» Минздрава РФ (Москва)

Остроумова Ольга Дмитриевна, д.м.н., проф., зав. кафедрой терапии и полиморбидной патологии ФГБОУ ДПО «Российская медицинская академия непрерывного профессионального образования» Минздрава РФ (Москва)

Падюков Леонид Николаевич, проф. отделения ревматологии медицинского отдела Каролинского института (г. Стокгольм, Швеция)

Сандриков Валерий Александрович, акад. РАН, ФГБНУ «Российский научный центр хирургии им. акад. Б.В. Петровского» (Москва)

Щербо Сергей Николаевич («Современная лаборатория»), д.м.н., проф., ФГАОУ ВО «Российский университет дружбы народов» (Москва)

Редакционная коллегия серии «Современная функциональная диагностика»

Главный редактор серии «Современная функциональная диагностика»
Берестень Наталья Федоровна, д.м.н., проф., президент РАСФД, (Москва)

Заместители главного редактора
Стручков Петр Владимирович, д.м. н., проф. (Москва)
Дроздов Дмитрий Владимирович, к.м.н., в.н.с. (Москва)

Александров Михаил Всеволодович, д.м.н., проф. (г. Санкт-Петербург)
Алехин Михаил Николаевич, д.м.н., проф. (Москва)
Бартош-Зеленая Светлана Юрьевна, д.м.н., проф. (г. Санкт-Петербург)
Зильбер Эльмира Курбановна, д.м.н., проф. (г. Калининград)
Иванов Лев Борисович, к.м.н. (Москва)
Каменева Марина Юрьевна, д.м.н. (г. Санкт-Петербург)
Кочмашева Валентина Викторовна, д.м.н. (г. Екатеринбург)
Куликов Владимир Павлович, д.м.н., проф. (г. Барнаул)
Лукина Ольга Федоровна, д.м.н., проф. (Москва)
Макаров Леонид Михайлович, д.м.н., проф. (Москва)
Нарциссова Галина Петровна, д.м.н. (г. Новосибирск)
Новиков Владимир Игоревич, д.м.н., проф. (г. Санкт-Петербург)
Павлов Владимир Иванович, д.м.н. (Москва)
Павлюкова Елена Николаевна, д.м.н., проф. (г. Томск)
Пронина Виктория Петровна, к.м.н., ст.н.с. (Москва)
Рогоза Анатолий Николаевич, д.б.н., проф. (Москва)
Савенков Михаил Петрович, д.м.н., проф. (Москва)
Сандриков Валерий Александрович, д.м.н., проф., академик РАН (Москва)
Седов Всеволод Парисович, д.м.н., проф. (Москва)
Селицкий Геннадий Вацлавович, д.м.н., проф. (Москва)
Ткаченко Сергей Борисович, д.м.н., проф. (Москва)
Терегулов Юрий Эмильевич, д.м.н. (г. Казань)
Тривоженко Александр Борисович, д.м.н. (г. Томск)
Федорова Светлана Ивановна, к.м.н., проф. (Москва)
Шнайдер Наталья Алексеевна, д.м.н., проф. (г. Санкт-Петербург)

Editor-in-Chief

Petricov S.S., MD, professor, director of Research Institute of Emergency Care n.a. N.V. Sklifosovsky (Moscow, Russia)

Editorial Board

Akimkin V.G. (Epidemiology and Hygiene), DM Sci, professor, RAS acad., Central Research Institute of Epidemiology (Moscow, Russia)

Artamonova E.V. (Diagnostics and Oncotherapy), DM Sci, professor, National Medical Research Centre of Oncology n.a. N.N. Blokhin (Moscow, Russia)

Babaeva A.R. (Rheumatology), DM Sci, professor, Volgograd State Medical University (Volgograd, Russia)

Balan V.E. (Modern Gynecology), DM Sci, professor, Vice President of the Russian Menopause Association, Moscow Regional Research Institute for Obstetrics and Gynecology (Moscow, Russia)

Barbarash O.L. (Comorbid Conditions), DM Sci, professor, Research Institute for Complex Problems of Cardiovascular Diseases (Kemerovo, Russia)

Beresten N.F. (Modern Functional Diagnostics), DM Sci, professor, Russian Medical Academy for Continuing Professional Education (Moscow, Russia)

Golubev V.L. (Neurology and Psychiatry), DM Sci, professor, First Moscow State Medical University n.a. I.M. Sechenov (Moscow, Russia)

Evdokimov E.A. (Emergency Medicine), DM Sci, professor, Russian Medical Academy for Continuing Professional Education (Moscow, Russia)

Kruglova L.S. (Dermatology), DM Sci, professor, Central State Medical Academy of the Administrative Department of the President of Russia (Moscow, Russia)

Kuznetsova I.V. (Modern Gynecology), DM Sci, professor, First Moscow State Medical University n.a. I.M. Sechenov (Moscow, Russia)

Kulakov A.A. (Dentistry), DM Sci, professor, RASci corr. member, Central Research Institute of Dental and Maxillofacial Surgery (Moscow, Russia)

Minushkin O.N. (Practical Gastroenterology), DM Sci, professor, Central State Medical Academy of the Administrative Department of the President of Russia (Moscow, Russia)

Orlova N.V. (Modern Polyclinic), DM Sci, professor, Russian National Research Medical University n.a. N.I. Pirogov (Moscow, Russia)

Ostroumova O.D., DM Sci, professor, Russian Medical Academy for Continuing Professional Education (Moscow, Russia)

Padyukov L.N., professor, Karolinska Institute (Stockholm, Sweden)

Sandrikov V.A., RASci acad., Russian Scientific Centre for Surgery n.a. acad. B.V. Petrovsky (Moscow, Russia)

Scherbo S.N. (Modern Laboratory), DM Sci, professor, Peoples' Friendship University of Russia (Moscow, Russia)

Editorial board of the series 'Modern functional diagnostics'

Editor-in-chief of the series 'Modern functional diagnostics'
Beresten N.F., MD, DMSci, professor, President of RASFD (Moscow)

Deputy editors-in-chief
Struchkov P.V., MD, DMSci, professor (Moscow)
Drozdov D.V., MD Ph.D. (Moscow)

Aleksandrov M.V., MD, DMSci, professor (St. Petersburg)
Alekhin M.N., MD, DMSci, professor (Moscow)
Bartosh-Zelenaya S. Yu., MD, DMSci, professor (St. Petersburg)
Zilber E.K., MD, DMSci, professor (Kaliningrad)
Ivanov L.B., MD Ph.D. (Moscow)
Kameneva M. Yu., MD, DMSci (St. Petersburg)
Kochmasheva V.V., MD, DMSci (Yekaterinburg)
Kulikov V.P., MD, DMSci, professor (Barnaul)
Lukina O.F., MD, DMSci, professor (Moscow)
Makarov L.M., MD, DMSci, professor (Moscow)
Narcissova G.P., MD, DMSci (Novosibirsk)
Novikov V.I., MD, DMSci, professor (St. Petersburg)
Pavlov V.I., MD, DMSci (Moscow)
Pavlyukova E.N. MD, DMSci, professop (Tomsk)
Pronina V.P., MD Ph.D. (Moscow)
Rogoza A.N., Dr. Sci.Biol., professor (Moscow)
Savenkov M.P., MD, DMSci, professor (Moscow)
Sandrikov V.A., MD, DMSci, professor (Moscow)
Sedov V.P., MD, DMSci, professor (Moscow)
Selitsky G.V., MD, DMSci, professor (Moscow)
Tkachenko S.B., MD, DMSci, professor (Moscow)
Teregulov Y.E., MD, DMSci (Kazan)
Trivozhenko A.B., MD, DMSci, professor (Tomsk)
Fedorova S.I., MD Ph.D., prof. (Moscow)
Shnayder N.A., MD, DMSci, professor (St. Petersburg)

DOI: 10.33667/2078-5631-2023-22-56-62

Возможности медицинского тепловидения в обследовании и лечении пациентов с ожогами

М. Г. Воловик[1,2], И. М. Долгов[2], Ю. В. Карамышев[3], Ю. А. Лошенко[3], В. С. Коскин[3]

[1] ФГБОУ ВО «ПИМУ» Минздрава России, Нижний Новгород
[2] ООО «Дигносис», Москва, Россия
[3] ФГБВОУ ВО «Военно-медицинская академия им. С. М. Кирова» Министерства обороны Российской Федерации, Россия

РЕЗЮМЕ

Статья обобщает результаты зарубежных и отечественных исследований в области использования медицинского тепловидения на этапах диагностики и лечения ожоговых больных. Представлены возможности нативного и функционального (с использованием фармакологических и холодовых проб) тепловидения в диагностике глубины ожогового поражения, а также оценки эффективности применения некоторых лечебных методик (клеточные технологии, лечение во влажной среде, оценка состояния донорской кожной зоны).

КЛЮЧЕВЫЕ СЛОВА: *тепловидение, ожоги, диагностика, функциональные пробы*

КОНФЛИКТ ИНТЕРЕСОВ. *Авторы статьи сообщают об отсутствии конфликта интересов.*

Medical thermography as a method to assessment of burn depth and treatment effectiveness in patients with burn injury

M. G. Volovik[1,2], I. M. Dolgov[2], Y. V. Karamyshev[3], I. A. Loshenko[3], V. S. Koskin[3]

[1] Privolzhsky Reseasrch Medical University Nizhny Novgorod, Russia,
[2] LLC "Dignosys" Moscow, Russia
[3] Military Medical Academy of the Ministry of Defense of the Russian Federation named after S. M. Kirov, Saint Petersburg, Russia

SUMMARY

In this revue discuss the usefulness of static and active dynamic thermography for burn depth assessment as well as for estimation of the effectiveness of the different treatment modalities (cell therapy, humid ambience, evaluation of the donor skin area)

KEYWORDS: *medical thermal imaging, burn diagnostic, stress test.*

CONFLICT OF INTEREST. *The authors declared no potential conflicts of interest with respect to the research, authorship, and/or publication of this article.*

СОКРАЩЕНИЯ: *ТПВ — тепловизионный, ТВИ — тепловизионное исследование, ИК — инфракрасный, ХП — холодовая проба*

Введение

Раннее и точное картирование ожоговых ран, основанное на оценке глубины поражения тканей, является основой для своевременного выбора оптимальной тактики лечения ожогов. Однако определение глубины ожогов в первые трое суток после травмы до сих пор является дискутабельной проблемой. Наиболее сложна дифференциальная диагностика ожогов II и III степеней (или, по классификации, принятой в 1960 году на XXVII Всесоюзном съезде хирургов, IIIA-IIIБ степени), не имеющих между собой в первые сутки после травмы четких различительных клинических признаков. Прогнозирование заживления ожоговой раны при консервативном лечении является одной из наиболее важных клинических задач: при ложноположительной оценке пациенту грозит ненужная операция, при ложноотрицательной — увеличение сроков госпитализации и риск формирования контрактур и гипертрофических рубцов. Точная клиническая оценка глубины ожога возможна, по разным данным, только в 64–76% случаев даже для опытных хирургов-комбустиологов [1–3].

В ряд инструментальных методов диагностики степени термического повреждения, помимо флуоресцентной спектроскопии, ультрасонографии, лазерной допплеровской флоуметрии, «золотого стандарта» — биопсии с морфологическим исследованием, входит тепловизионная (ТПВ) оценка ожоговой раны, введенная в практику в 60-х годах 20 века [4].

Нативное (статическое) тепловидение

Исследователи 1960-х годов предполагали, что глубокие ожоговые травмы из-за снижения перфузии должны быть холоднее, чем поверхностные [5]. Было показано, что разница между ранами с частичным повреждением толщины кожи и полнослойными составляет около 2 °C.

M. Hackett [6] провел исследование у 109 пациентов с ожогами и обнаружил точность 90% в оценке глубины с помощью нативного (без функциональных проб) тепловидения, основанной на определении разницы в температуре $\Delta T \geq 1$ °C между ожоговой раной и неповрежденной тканью.

Трудности раннего определения глубины термического поражения (не только ожогового, но также и отморожений) усугубляются еще и возможностью развития в первые несколько суток после травмы вторичного углубления ран за счет прогрессирующих расстройств микроциркуляции в паранекротической зоне или присоединения местных инфекционных осложнений [7].

Точность ТПВ данных снижается также, когда в ране начинается грануляция. Используя нативное тепловизионное исследование (ТВИ), автор описал ТПВ синдромологию ожогов различной глубины. Так, при ожогах II степени к третьим суткам регистрировалось равномерное повышение температуры в проекции раны с ΔT=0,66±0,1 °C, что свидетельствовало о поверхностном повреждении. ТПВ картина при ожогах IIIA степени характеризовалась зоной негомогенного снижения интенсивности инфракрасного (ИК) излучения с ΔT от 1,0 до 2,0 °C, при ожогах IIIБ степени — от 2,0 до 3,0 °C. В проекции ожогов IV степени с первых суток с момента травмы регистрировали зону гомогенного снижения ИК излучения с четкими контурами, размеры которой совпадали с площадью клинически определяемого поражения, ΔT с окружающими неповрежденными тканями ≥3,0 °C. О глубоком электроожоге головы свидетельствовало локальное снижение температуры ≥2,5 °C, но при термическом поражении внутричерепных структур в этой зоне регистрировали очаг гипертермии.

Что касается оптимального порогового значения температуры, используемого для ТПВ разделения ожогов IIIA степени, способных к самостоятельной эпителизации в срок до 21 суток, и IIIB, требующих оперативного лечения, при нативном ТВИ это значение было эмпирически установлено примерно на 1,45 °C ниже температуры здоровой кожи [8].

J. D. Medina-Preciado et al. [9] дифференцировали у детей глубокие ожоги, подлежащие некрэктомии и кожной пластике, от поверхностных, пользуясь простым признаком: гипотермия первых и гипертермия вторых по сравнению с симметричной интактной областью. Проведя сравнительное исследование точности гистологической и нативной ТПВ диагностики обожженных тканей, авторы получили 100% совпадение для всех классов поражения по глубине, при этом точность клинической оценки при поверхностных ожогах составила 83,3%, а при глубоких — 42,8%.

M. E. Carrière et al. [10] на выборке из 37 пациентов показали, что в пределах 2–5 суток после травмы в части определения длительности лечения (до 14 суток и более 21 суток) результаты ТПВ исследования очень хорошо коррелируют с данными лазерной допплеровской флоуметрии, являющейся, де-факто, общепринятым референтным методом.

Сходные результаты представлены в работе Jaspers M. E.H., et al [11]: значение ΔT = 0,1 °C (разница между средней температурой в области ожога и на интактной коже аналогичной площади) с чувствительностью 80% и специфичностью 80% позволяет дифференцировать ожоги, требующие хирургического вмешательства, от тех, где оптимальным и достаточным является консервативное лечение.

M. A. Martínez-Jiménez et al. [12], исследуя пациентов в первые-третьи сутки после ожога конечностей (всего 56 пациентов) установили, что на основании ТПВ критерия «ΔT» (разница температуры между поврежденной и здоровой кожей) с точностью до 85% можно определить оптимальную тактику лечения (консервативное лечение/ кожная пластика /ампутация).

Клинические признаки, с высокой достоверностью свидетельствующие о глубине термического поражения кожных покровов или костей черепа, формируются только к 5–7 суткам после ожога, и для объективной диагностики необходимы повторные аппаратурные и лабораторные исследования. Тепловидение показало высокую эффективность в определении, прежде всего, границ участков ожога IIIA-IIIБ степени, однако оказалось недостаточно успешным в оценке обширных термических повреждений кожных покровов, особенно при их мозаичности (что нередко встречается при ожогах кипятком или химическими агентами).

Существенным шагом вперед стало применение нагрузочных проб (холодовых, фармакологических) для решения задачи оценки глубины ожогового повреждения. Так, в работе Renkielska A. et al. [13] показано, что точность прогноза по выбору метода лечения (консервативный/хирургический) для ТВИ с ХП составляет 83,0% и практически совпадает с результатам гистопатологического исследования (84,0%), что существенно лучше результатов только клинического обследования (60,7%) и нативного ТВИ (69,6%).

Вместе с тем, практика нативного ТВИ по-прежнему, распространена как при лечении взрослых [14], так и детей [15].

Функциональное тепловидение

Руководствуясь необходимостью поиска максимально быстрого и эффективного решения по выбору оптимальной тактики ведения ожоговых больных, с 90-х годов прошлого века начались исследования различных функциональных проб с целью разработки методики, которая, на основании оценке динамики тепловой картины до и после воздействия, позволила бы определить глубину ожога и повысить точность картирования (зонирования) ожоговой поверхности в части локализации ожогов различной степени.

В истории решения проблемы ТПВ оценки глубины ожогового поражения в отечественной комбустиологии можно выделить несколько этапов.

Способ диагностики ожогов ША-ШВ степени был запатентован в 1995 году В. М. Лёвиным и др. [16]. ТПВ методика дифференциальной диагностики ожогов IIIA и IIIБ степени основана на различной реакции на охлаждение участков кожи с сохранившимся и отсутствующим сосочковым слоем и позволяет определить в ранние сроки (до 3 суток с момента травмы) наличие глубоких полнослойных ожогов. Перед холодовой пробой (ХП) регистрируют исходную ТПВ картину ожоговой раны, после чего на всю обожженную поверхность накладывают однослойную марлевую салфетку, смоченную 0,9% раствором NaCl, охлажденным до +7 °C. Через одну минуту салфетку снимают и в течение трех минут регистрируют динамику восстановления тепловой картины. Участки, на которых к концу третьей минуты уровень интенсивности ИК излучения восстанавливается до исходного, относят к ожогам IIIA степени (поверхностным, или дермальным), те же участки, где этого не происходит — к ожогам IIIБ степени (глубоким полнослойным). Количество необходимых исследований зависит от площади и локализации поражения: при локальном ожоге IIIA-IIIБ степени на площади до 10% поверхности тела проводят ХП на всей этой поверхности, в случае различной локализации ожоговых ран или при площади поражения свыше 10% поверхности тела ХП проводят на нескольких участках последовательно. Однако данный способ не позволяет оценить степень поражения дермы при ожогах IIIA степени, насколько состоятельно кровоснабжение и микроциркуляция в пораженном участке в условиях общей и местной гипоксии. Кроме того, при температуре хладагента от 8 °C и ниже клинически и гистологически было продемонстрировано увеличение количества и площади некрозов в ране; при 12–18 °C ятрогенно спровоцированные некрозы отсутствовали, а эффект охлаждения сохранялся в пределах 30 минут [17].

Способ диагностики ожогов ША степени был вариантом решения задачи дифференциальной диагностики неполнослойных пограничных ожогов с разной степенью повреждения сосочкового слоя с помощью фармакологической пробы: внутривенного введения реополиглюкина — препарата, улучшающего микроциркуляцию [18]. Регистрируют ТПВ картину ожоговой раны до и после внутривенного капельного введения реополиглюкина из расчета стандартной дозировки 10 мл/кг массы тела. Сопоставляют значения ΔT поверхности ожоговой раны и окружающих неповрежденных участков кожи на этапах «до» и «после». Увеличение градиента температуры свидетельствует о глубоком поражении дермы, уменьшение — о поверхностном ожоге. Более точно можно картировать поверхность ожога, если дополнить фармакологическую пробу холодовой (до и после введения реополинглюкина): отсутствие существенных нарушений термотопографии ожоговой раны в конце ХП после введения, по сравнению с результатами ХП до введения препарата дает основание высказаться в пользу поверхностного ожога. Достоверность ТПВ дифференциальной диагностики ожогов ША и ШБ степеней в сроки до 3 суток, по данным авторов, составила 98%.

Вариантом сочетания фармакологической и ХП является оценка глубины поражения с помощью 0,9% раствора NaCl, насыщенного озоном во время сеанса внутривенной озонотерапии [19]. ТПВ исследование проводят перед, а также в течение 3 минут после наложения салфетки, пропитанной раствором (экспозиция 5 минут). По изменению значения ΔT в участках ожоговой раны по сравнению с интактной кожей судят о глубине поражения: при уменьшении ΔT после сеанса озонотерапии диагностируют поверхностные ожоги, а при увеличении ΔT — глубокие ожоги (рис. 1).

ТПВ измерение местного сосудорасширяющего эффекта озонотерапии объективно оценивает глубину поражения на всех участках ожоговой раны в ранние (до 3 суток) сроки после травмы.

В этот же период в Нижегородском Республиканском ожоговом центре была отработана «универсальная» ХП для функционального ТВИ: после регистрации нативной тепловой картины на участок ожоговой раны с захватом (при возможности) окружающих тканей равномерно накладывают двухслойную стерильную салфетку, смоченную любым антисептическим раствором (физраствора, фурацилина, риванола, пливасепта и др.) с температурой 18–20 °C. Время экспозиции — 1 минута. Динамику восстановления тепловой картины ожоговой поверхности после снятия салфетки проводят в течение 3 минут в режиме покадровой съемки или термофильма [20]. Оценка глубины поражения по результатам ХП (через 3 минуты после удаления охлаждающей салфетки): — поверхностный (дермальный) ожог II степени: по сравнению с исходной температура не изменилась либо повысилась (рис. 2); — пограничный ожог (IIIА степени): по сравнению с исходной температура после пробы ниже, но не более чем на 1 °C; — глубокий ожог (IIIБ степени): по сравнению с исходной температура после пробы ниже более чем на 1 °C (рис. 3, 4).

Вышеописанная ХП эффективна при оценке глубины поражения в первые трое суток после термической травмы как при ограниченных, так и при обширных ожогах [20]. Общее время диагностической процедуры занимает не более 5 минут [21].

Помимо оценки глубины поражения, ХП позволяет решать и некоторые другие вопросы лечения пациентов с ожоговой травмой.

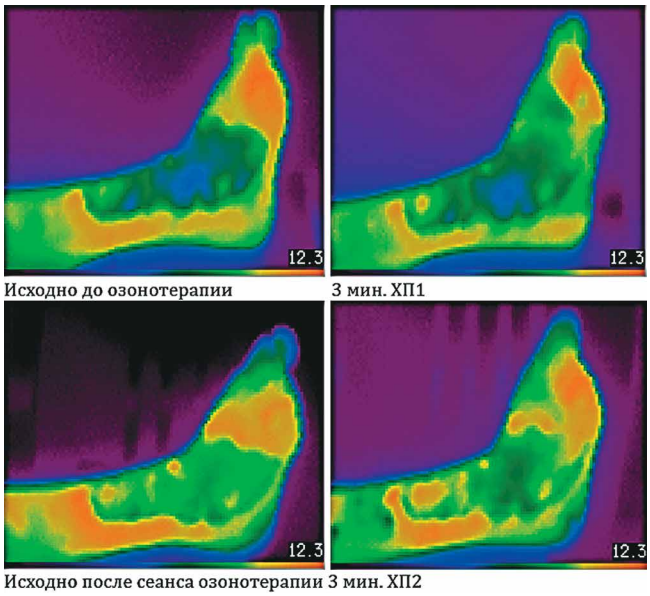

Рис. 1. ХП на ожоговой ране наружной поверхности правой голени и стопы до (верхний ряд, ХП1) и после (нижний ряд, ХП2) сеанса озонотерапии: глубоких ожогов (IIIБ степени) нет

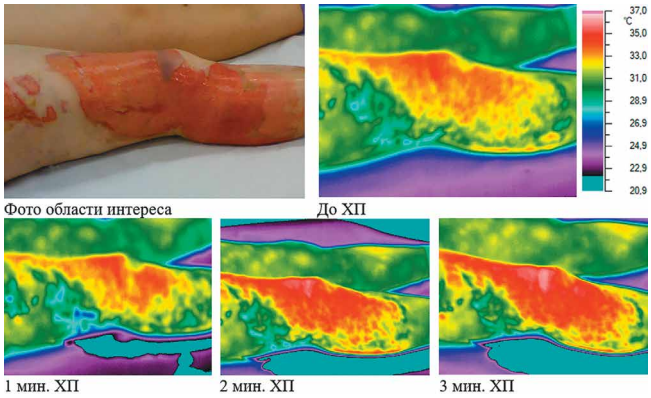

Рис. 2. ХП в 1-е сутки после травмы при поверхностном (дермальном) ожоге правой нижней конечности. На поверхности ожоговой раны нет участков, отставших в восстановлении за контрольное время

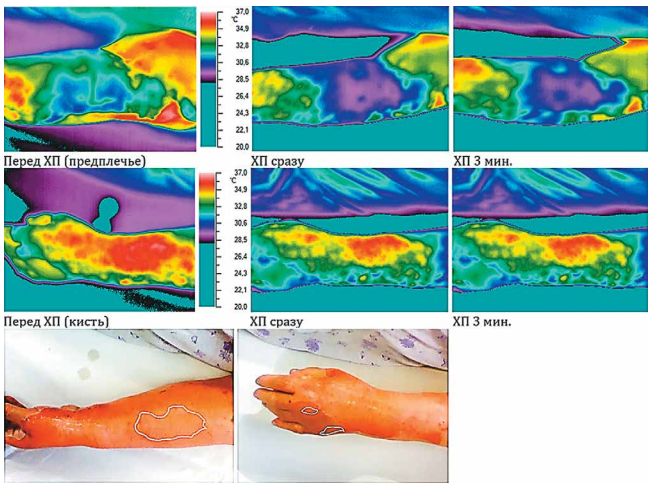

Рис. 3. ХП в 1-е сутки после травмы на двух участках ожоговой раны — предплечье и кисти, с оценкой глубины поражения. На фотографиях в нижнем ряду отмечены зоны глубокого (IIIБ степени) ожога разной площади. Область на предплечье подлежит пластике в ранние сроки, области на кисти способны к самостоятельной реэпителизации

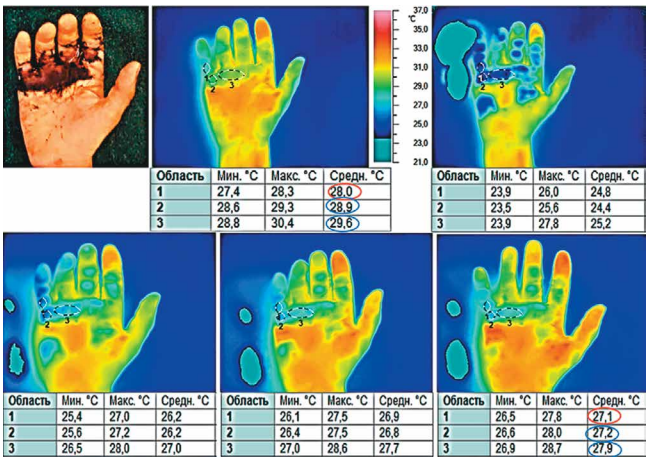

Рис. 4. Б-й М., 5 лет, контактный ожог правой кисти: фотография области интереса, термограммы до ХП, сразу после, через 1, 2, 3 мин. после ХП. Глубокий ожог — зоны 2 и 3 (снижение к концу пробы в каждой на 1,7 °С, значения обведены синим), в зоне 1 на основной фаланге V пальца — поверхностный ожог (снижение 0,9 °С, обведены красным)

Так, ТВИ с ХП позволяет достоверно прогнозировать результат применения клеточных технологий [22]. Прогноз основан на температуре раны через 3 минуты после удаления охлаждающей салфетки: если значение в области интереса равно или несколько меньше (до 0,3 °С) исходного — прогноз на приживление клеток позитивный (рис. 5, табл. 1).

Результат применения клеточных технологий у ребенка 12 лет с мозаичным (содержащим участки IIIA и IIIБ) ожогом на бедре с подсадкой аутоклеток по всей поверхности ожоговой раны и фиксацией их клеем «Тиссукол» [22] показан на рис. 6 и в табл. 2: в области (3), где исходно (до подсадки клеток) регистрировали самое замедленное восстановление температуры после ХП, рана эпителизировалась позднее контрольного срока.

Методика ТВИ со стандартной ХП предложена для оценки терморегуляторных возможностей ран донорской зоны [23]. На 10 сутки после внутридермального введения аутологичной стромально-васкулярной фракции жировой ткани, обогащенной мезенхимальными стволовыми клетками, проводили ХП на исследуемом и контрольном участках раны, ТПВ изображения анализировали через 3 минуты после пробы. Показано, что исследуемые участки достоверно быстрее контрольных восстанавливали исходное температурное распределение (рис. 7).

Более интенсивное восстановление температуры, как ранее было установлено для нормальных и поврежденных кожных покровов [24], отражает более высокие адаптационные возможности исследуемого участка. Определенные параметры чувствительности и специфичности ТПВ методики в диагностике различий состояния новообразованной кожи в этой области показали значения, сравнимые с «золотым стандартом» — биопсией.

Сочетание ТВИ с ХП оказалось эффективным для выработки критериев прогноза течения раневого процесса при применении различных методов лечения, для определения целесообразности назначения (продолжения) примененного способа лечения либо своевременной замены его на альтернативный и др. На этапах лечения ожогов в управляемой влажной среде [25] методика позволяет в ранние сроки отдифференцировать зоны, в которых заживление происходит быстро, от прогностически неблагополучных участков, а также от пограничных (сомнительных) зон.

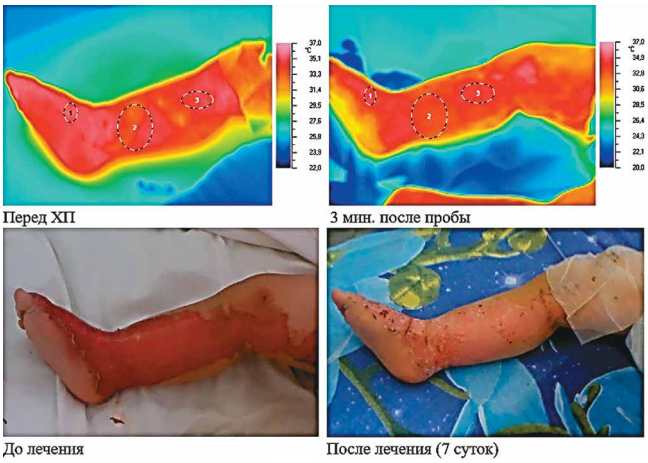

Рис. 5. Б. 4 г. Использование ХП для ТПВ контроля результата применения клеточных технологий при лечении поверхностного ожога. Области интереса обозначены пунктиром: 1 — стопа; 2 — средняя треть голени; 3 — верхняя треть голени

Таблица 1
Значение температуры в областях интереса (как на рис. 5) до и после ХП

	До пробы	3 мин. после пробы	После лечения
Стопа (1)	34,2	34,4 \(+0,2)	35,1
Ср\3 голени (2)	33,6	33,3 \ (–0,3)	34,1
в\3 голени (3)	34,3	34,2 \(–0,1)	34,7

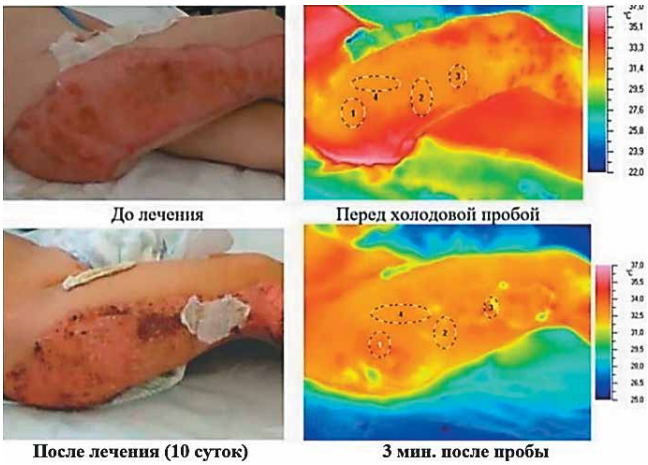

Рис. 6. ТПВ контроль результата применения клеточных технологий при лечении мозаичного ожога у ребенка 12 лет с помощью стандартной ХП

Таблица 2
Оценка прогноза заживления ожоговых ран по динамике температур (°С) с использованием ХП

	До ХП	3 мин. после ХП	ΔТ (ХП3 мин.-ХПдо)	После лечения
Ягодица (1)	32,2	30,8	-1,4	32,6
Верхняя треть бедра (4)	32,4	30,9	-1,5	32,7
Средняя треть бедра (2)	32,0	31,3	-0,7	32,8
Нижняя треть бедра (3)	32,3	30,5	-1,8	Неполное заживление

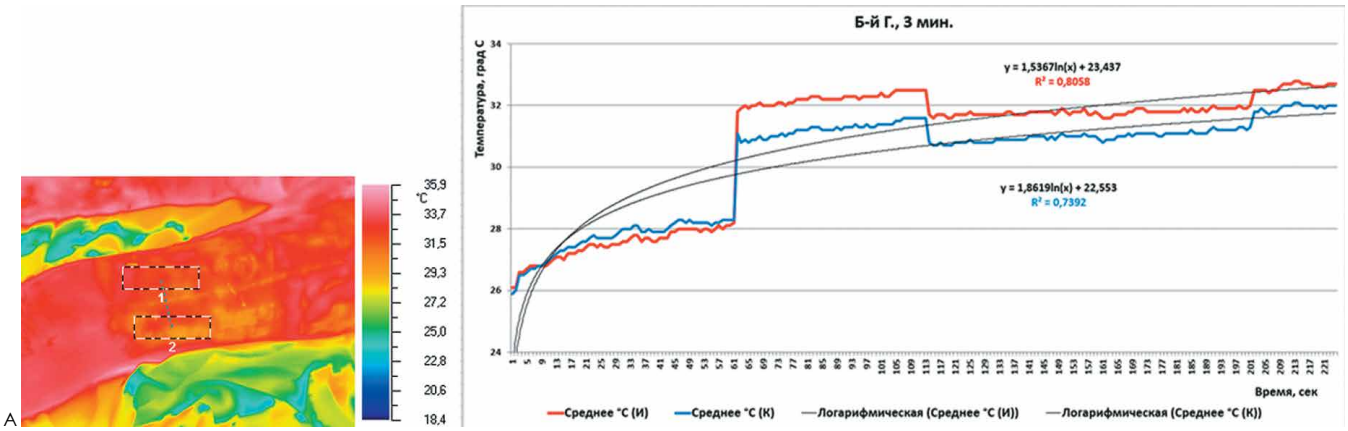

Рис. 7. ТВИ с ХП на области раны донорской зоны. А — термограмма: 1 — исследуемая область; 2 — контрольная область. Б — кривые восстановления температуры после ХП: в исследуемой зоне (красная кривая); в контрольной зоне (синяя кривая). Логарифмические кривые зависимости скорости восстановления температуры от времени в этих областях (серый цвет)

Для выработки критериев оценки глубины необходим регрессионный анализ ИК данных. Подтверждены две гипотезы: 1) Глубина ожога, от которой зависит целесообразность применения влажной среды, может быть установлена по значениям прироста температуры в единицу времени после ХП по методике, описанной выше. 2) Глубина ожога определяет степень отклонения кривой восстановления температуры после ХП от логарифмической зависимости.

Тепловизионная техника

Используемые в последние 15 лет в международной (в т.ч., российской) клинической практике тепловизоры относятся к матричным неохлаждаемым приборам, работающим в диапазоне длин волн 8–14 микрон и имеющим разрешение до 640x480 пикселей, чувствительность не хуже 0,03–0,04 °С, со скоростью съемки до 30 кадров/сек. В различных форматах исполнения вес прибора не превышает 1 кг. Такие массо-габаритные параметры позволяют применять тепловизоры без потери качества термоснимков не только в стационарных условиях (диагностические кабинеты), но непосредственно в приемном отделении, палатах стационара (интенсивной терапии), на выезде скорой помощи [27].

Рис. 8 Тепловизор ТВС300-мед (ООО «СИЛАР», Санкт-Петербург)

В России в настоящее время разрешен к применению тепловизор ТВС300-мед (ООО «СИЛАР», Санкт-Петербург) с чувствительностью 0,03 °С и частотой кадров не менее 50 кадров/сек. (рис. 8), а также используются различные модели тепловизоров компании NEC (Япония), зарегистрированные ранее и работающие в настоящее время во многих клиниках страны.

Приборы не нуждаются в обслуживании, не требуют расходных материалов.

Заключение

Медицинское тепловидение, в части обследования и лечения больных с ожогами, позволяет выработать воспроизводимые численные критерии, по которым можно непосредственно оценивать адекватность конкретной клинической тактики. Как метод тепловидение не зависит от прецедентного опыта исследователя, результат легко интерпретируется.

В совокупности, медицинское тепловидение является эффективной технологией, применимой на всех этапах лечения ожоговых пациентов, особенно в тех случаях, когда существует потребность в помощи принятия решения специалистам, работающим вне специальных ожоговых отделений или центров.

Список литературы / References:

1. *Jaskille A. D., ShuP J.W., Jordan M. H., Jeng J. C. Critical review of burn depth assessment techniques: Part I. Historical review // J Burn Care Res Off Publ Am Burn Assoc. 2009 Dec; 30(6):937–947.*
2. *Burke-Smith A., Collier J., Jones I. A comparison of non-invasive imaging modalities: Infrared thermography, spectrophotometric intracutaneous analysis and laser Doppler imaging for the assessment of adult burns // Burns 2015; 41 (8):1695–1707. doi: 10.1016/j.burns.2015.06.023*
3. *Janicki M., Tylman W., Kuzanski W., Napieralski A. Application of infrared thermography for early assessment of burn wound depth in children — a preliminary study // 2012 Quantitative InfraRed Thermography. http://dx.doi.org/10.21611/qirt.2012.237*
4. *Lawson R. N., Wlodek G. D., Webster D. R. Thermographic assessment of burns and frostbite // Can Med Assoc J. 1961 May 20;84(20):1129–1131. PMID: 13759724; PMCID: PMC1939622*
5. *Mladick R., Georgiade N., Thorne F. A clinical evaluation of the use of thermography in determining degree of burn injury // Plastic and Reconstructive Surgery. 1966; 38(6):512–518. doi: 10.1097/00006534–196638060–00003*
6. *Hackett M. E. The use of thermography in the assessment of depth of burn and blood supply of flaps, with preliminary reports on its use in Dupuytren's contracture and treatment of varicose ulcers // British*

Доступ к Комплексу МПО «TVision» обеспечивается по модели SaaS (Software as a Service)

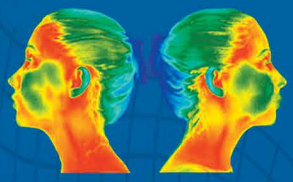

ПО «облачной» архитектуры удаленного доступа для передачи, обработки, анализа и хранения термограмм

Медицинский комплекс программной обработки и анализа термограмм «TVision» (Комплекс МПО «TVision»)

РУ № РЗН 2021/15932

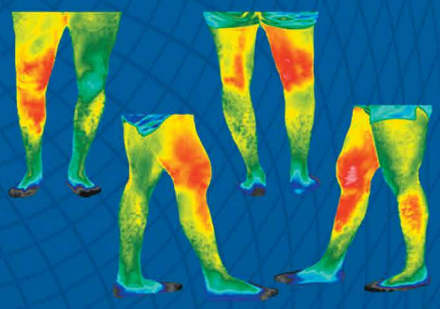

Возможность одновременной работы с МПО «TVision» неограниченного количества пользователей

Выявление на термограммах признаков заболеваний в ручном и автоматическом режимах работы в реальном времени.

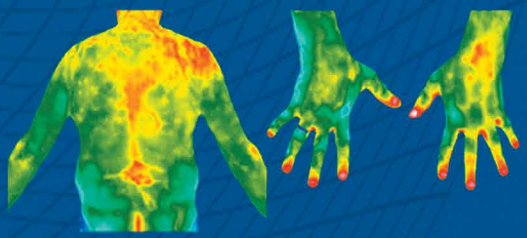

Построение динамических рядов термоизображений для оценки течения заболевания и эффективности проводимого лечения

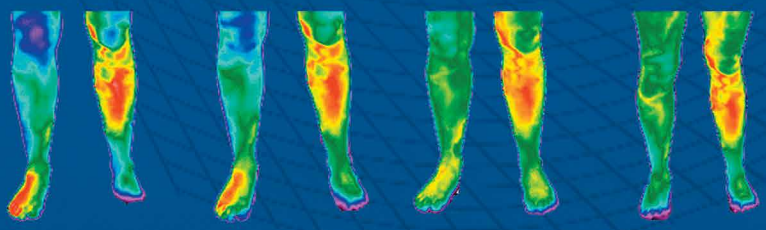

Дигносис®

Производитель и правообладатель - ООО «Дигносис». Москва, 119526, Ленинский пр-т, д.146, этаж 3, оф. 344. Тел. +7 (495) 508-0646 +7 (916) 124-7499
www.dignosys.com E-mail: info@dignosys.com

Journal of Plastic Surgery 1974, vol. 27, P. 311–317. http://dx.doi.org/10.1016/0007–1226(74)90028–9

7. Кошечкин С. В. Диагностические возможности теплорадиовидения для определения глубины ожогов в ранние сроки. Автореф. дис... канд. мед. наук. Н. Новгород, 1992.
8. Liddington M. I., Shakespeare P. G. Timing of the thermographic assessment of burns // Burns. 1996 Feb;22(1):26–28. Doi: 10.1016/0305–4179(95)00076–3
9. Medina-Preciado J.D., Kolosovas-Machuca E.S., Velez-Gomez E. et al., Noninvasive determination of burn depth in children by digital infrared thermal imaging // J. Biomed. Opt. 2013. 18(6), 061204. https://doi.org/10.1117/1.JBO.18.6.061204 PMID: 23111601
10. Carrière M. E., de Haas L. E.M., Pijpe A. et al. Validity of thermography for measuring burn wound healing potential // Wound Repair Regen. 2020. May;28(3):347–354. doi: 10.1111/wrr.12786
11. Jaspers M. E.H., Maltha I., Klaessens J. H.G.M. et al. Insights into the use of thermography to assess burn wound healing potential: a reliable and valid technique when compared to laser Doppler imaging // J Biomed Opt. 2016 Sep 1; 21(9):96006. https://doi.org/10.1117/1.JBO.21.9.096006
12. Martínez-Jiménez M.A., Luna J. L.R.-G., Kolosovas-Machuca E.S. et al. Development and validation of an algorithm to predict the treatment modality of burn wounds using thermographic scans: Prospective cohort study // PLoS ONE; November 2018. 13(11): e0206477. 16 pp. DOI: 10.1371/journal.pone.0206477
13. Renkielska A., Kaczmarek M., Nowakowski A. et al. Active dynamic infrared thermal imaging in burn depth evaluation // J. Burn Care Res. 2014 Sep-Oct. 35(5): e294–303. DOI: 10.1097/BCR.0000000000000059
14. Kaczmarek M. TSR method for burns investigation approach // 14th Quantitanive InfraRed Thermography Conference (QIRT-2018). Berlin, Germany, June 24–29, 2018. Tu.2.B.2, 6 pp.
15. Ganon S., Guedon A., Cassier S., Atlan M. Contribution of thermal imaging in determining the depth of pediatric acute burns // Burns 46 (5) (2020) 1091–1099.
16. Способ диагностики ожогов ША-ШВ степени. Авторы: Левин В. М., Кошечкин С.В., Абызова Н. Е. (Патент РФ № 2085109, 1995).
17. Venter T. H., Karpelowsky J. S., Rode H. Cooling of the burn wound: the ideal temperature of the coolant // Burns. 2007 Nov;33(7):917–922. doi:10.1016/j.burns.2006.10.408
18. Способ диагностики ожогов ША степени. Авторы: Прилучный М. А., Аминев А.В., Колесов С. Н., Аминев В. А. (Патент РФ № 2144308, 2000).
19. Способ диагностики глубины ожоговой раны. Авторы: Кислицын П. В., Аминев В.А., Прилучный М. А., Колесов С. Н. (Патент РФ № 2339300, 2008).
20. Колесов С. Н., Аминев В. А., Кошечкин С. В. и др. Ранняя диагностика глубины ожогового повреждения тепловизионным методом. Методические рекомендации. Нижний Новгород, ФГУ «ННИИТО Росздрава», 2006. 9 с.
21. Ачкасов Е. Е., Воловик М. Г., Долгов И. М., Колесов С. Н. Медицинское тепловидение. Учебное пособие. М.: ИНФРА-М, 2019. ISBN: 978–5–16-015293–6 www.dx.doi.org/10.12737/textbook_5ce64de5707d59.18786697
22. Воловик М.Г., Долгов И.М., Хрипковский Д.Н. Функциональные пробы в медицинском тепловидении. М.: Дигносис, 2023. 130 с. ISBN: 978-5-16-018784-6. www. dx.doi.org/10.12737/monography_646341497049a9.30616752
23. Способ лечения глубоких ожогов на ранних этапах. Авторы: Карякин, Н.Н., Докукина Л. Н., Алейник Д. Я., Аминев В. А., Квицинская Н. А., Соколов Р.А. (Патент РФ 2499603, 2013)
24. Ryabkov M. G., Egorikhina M. N., Koloshein N. A. et al. Effectiveness and Safety of Transplantation of the Stromal Vascular Fraction of Autologous Adipose Tissue for Wound Healing in the Donor Site in Patients with Third-Degree Skin Burns: A Randomized Trial // Med J Islam Repub Iran. 2023 (21 Jun);37:70. DOI: 10.47176/mjiri.37.70
25. Воловик М. Г. Динамическое инфракрасное картирование терморегуляторных процессов в биологических тканях. Автореф. дис… доктора биологических наук. Пущино, 2016. 45 с.
26. Карякин Н. Н., Клеменова И. А., Лузан А. С. Результаты лечения ожоговых ран конечностей в условиях влажной среды. Хирургия. Журнал им. Н. И. Пирогова. 2017;(7):4043. Karyakin NN, Klemenova IA, Luzan AS. The outcomes of lower extremities burn wounds management by using of controlled moist environment. Pirogov Russian Journal of Surgery = Khirurgiya. Zurnal im. N. I. Pirogova. 2017;(7):4043. (In Russ.) https://doi.org/10.17116/hirurgia2017740–43
27. Brioschi M. L., Silva F. M.R.M., Matias J. E.F. et al. Infrared Imaging for Emergency Medical Services (EMS): Using an IR camera to identify lifethreatening emergencies // InfraMation 2008 Proceedings https://infraredsolutions.co.nz/wp-content/uploads/2020/05/Thermal-imaginguse-by-ambulance-services.pdf

Сведения об авторах

Воловик Михаил Григорьевич, д.б.н., в.н.с.[1,2]
Долгов Игорь Маратович, д.м.н., заместитель Генерального директора[2]
Карамышев Юрий Владимирович, адъюнкт кафедры рентгенологии и радиологии с курсом ультразвуковой диагностики[3]
Лошенко Юрий Андреевич, к.м.н., врач-хирург отделения неотложной хирургии клиники военно-полевой хирургии[3]
Коскин Валерий Сергеевич, к.м.н., преподаватель кафедры военно-полевой хирургии[3]

[1] ФГБОУ ВО «ПИМУ» Минздрава России, НижнийНовгород;
[2] ООО«Дигносис»,Москва, Россия
[3] ФГБВОУ ВО «Военно-медицинская академия им. С.М. Кирова» Министерства обороны Российской Федерации, Россия

Автор для переписки:
Воловик Михаил Григорьевич, e-mail: volovik@dignosys.com

About authors

Mikhail Grigorievich Volovik, head of expert department, PhD in Biology, senior scientific researcher[1,2]
Igor Maratovich Dolgov, MD, PhD, deputy director[2]
Yuri Vladimirovich Karamyshev, Associate Professor of the Department of Radiology and Radiology with a Course in Ultrasound Diagnostics[3]
Iurii Andreevich Loshenko, MD, surgeon of War Surgery Department and Clinic[3]
Valery Sergeevich Koskin, MD, lecturer of War Surgery Department[3]

[1] Privolzhsky Reseasrch Medical University Nizhny Novgorod, Russia,
[2] LLC "Dignosys" Moscow, Russia
[3] Military Medical Academy of the Ministry of Defense of the Russian Federation named after S. M. Kirov,
Saint Petersburg, Russia

Corresponding author:
Mikhail Grigorievich Volovik, e-mail: volovik@dignosys.com

Статья поступила / Received 10.08.2023
Получена после рецензирования / Revised 20.08.2023
Принята в печать / Accepted 28.08.2023

Для цитирования: Воловик М. Г., Долгов И. М., Карамышев Ю. В., Лошенко Ю. А., Коскин В. С. Возможности медицинского тепловидения в обследовании и лечении пациентов с ожогами. Медицинский алфавит. 2023;(22):56–62. https://doi.org/10.33667/2078-5631-2023-22-56-62

For citation: Volovik M. G., Dolgov I. M., Karamyshev Y. V., Loshenko I. A., Koskin V. S. Medical thermography as a method to assessment of burn depth and treatment effectiveness in patients with burn injury. Medical alphabet. 2023;(22):56–62. https://doi.org/10.33667/2078-5631-2023-22-56-62